

Wissenschaftlich abgesicherte Patienteninformation der Bundeszahnärztekammer und der Deutschen Gesellschaft für Zahn-, Mund- und Kieferheilkunde

## Patienteninformation

### Regenerative Therapie (Gesteuerte Geweberegeneration/GTR)

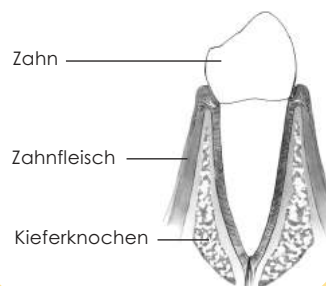
Aufbauverfahren des Zahnhalteapparates bei fortgeschrittener Parodontitis

Durch vom Zahnfleisch ausgehende Entzündungsprozesse kann es zu Schäden am Zahnhalteapparat kommen. Man spricht von einer Parodontitis. In Folge tritt häufig ein fortgeschrittener Knochenabbau auf, insbesondere dann, wenn es sich um eine aggressive Form der Parodontitis handelt oder die Erkrankung jahrelang unbehandelt geblieben ist. Dabei besteht immer die Gefahr des Zahnverlustes durch Lockerung der Zähne.

Der langfristige Erhalt von Zähnen mit starkem Verlust des Zahnhalteapparates (Bindegewebsfasern und Knochen) ist problematisch, selbst wenn die Erkrankung behandelt wurde und ein entzündungsfreier Zustand des Zahnhalteapparates erreicht werden konnte. Ein natürlicher Wiederaufbau des Gewebes findet kaum statt, und die gegebenenfalls erreichten minimalen Verbesserungen reichen für eine Stabilisierung des Zahnes oft nicht aus. Besonders bei sogenannten tiefen „Knochenkratern“ um die Zahnwurzel herum bleibt die Gefahr des Zahnverlustes groß.

Durch Fortschritte in der Parodontaltherapie ist es inzwischen gelungen, gezielte Maßnahmen durchzuführen, die eine Regeneration (Neubildung) der parodontalen Gewebe also des Zahnhalteapparates ermöglichen. Es handelt sich um Verfahren, die unter dem Begriff der „gesteuerten Geweberegeneration“ (GTR) zusammengefasst werden.

Abb.1: Gesunder Zustand im Querschnitt



Zahnstein/Beläge  
Tascheninnenhaut

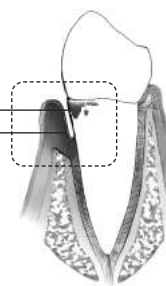


Abb.2: Knochen-  
defekt bei einer  
Parodontitis (De-  
tailabbildungen  
siehe Seite 2)

### Was kann die gesteuerte Geweberegeneration erreichen?

In der traditionellen Parodontalbehandlung geht es in erster Linie um reinigende Maßnahmen in den Zahnfleischtaschen und chirurgische Korrektur des durch die Entzündung veränderten Gewebes. Ergebnis ist die Entzündungsfreiheit und damit verbunden die Vermeidung eines weiteren Abbaus des Zahnhalteapparates an den betroffenen Zähnen. Allerdings bleibt der Verlust des Gewebes im Bereich der behandelten Zahnfleischtasche bestehen.

Die GTR (gesteuerte Geweberegeneration engl. Guided Tissue Regeneration) geht über dieses Ziel hinaus: Durch Beeinflussung des noch vorhandenen Gewebes kann eine Regeneration (Neubildung) der verloren gegangenen Gewebeteile ausgelöst werden. Es kommt zu einer Neubildung der wichtigen Bindegewebsfasern und des Kieferknochens und dadurch zu besseren Behandlungsergebnissen bei tiefen Knochendefekten bei einwurzeligen Zähnen (insbesondere Front- und Eckzähne).

Bei den mehrwurzeligen Zähnen (Backenzähne) ist durch die GTR zusätzlich eine Regeneration des parodontalen Gewebes im Bereich der Wurzelteilungsstellen möglich, eine wichtige Voraussetzung für den weiteren Erhalt dieser Zähne.

## Regenerative Therapie (GTR)

Aufbauverfahren des Zahnhalteapparates bei fortgeschrittener Parodontitis



Wissenschaftlich abgesicherte Patienteninformation der Bundeszahnärztekammer und der Deutschen Gesellschaft für Zahn-, Mund- und Kieferheilkunde

### Wie wird die GTR durchgeführt?

Ist die Mundhygiene optimal und sind durch parodontale Vorbehandlung die Taschen gereinigt, sind die Grundvoraussetzungen für die Durchführung der GTR erfüllt. Durch einen kleinen chirurgischen Eingriff unter lokaler Betäubung wird zunächst die Wurzeloberfläche freigelegt und nachgereinigt, damit sie von verkalkten und unverkalkten Ablagerungen frei ist (Entfernung von Taschenzahnstein und bakteriellem Belag). In einem zweiten Schritt erfolgt dann die eigentliche GTR-Maßnahme, mit dem Ziel eine Barriere zu schaffen, die das innere Taschenepithel („Tascheninnenhaut“) von der Wurzeloberfläche fernhält.

In diesem durch eine Membran geschaffenen Hohlraum kann sich der Zahnhalteapparat dann ungestört wiederaufbauen. Zur Verfügung stehen dazu sogenannte Barrieremembranen. Zum Teil sind diese resorbierbar, werden also nach und nach vom Körper vollständig aufgelöst. Bei der Verwendung von nicht-resorbierbarem Material ist nach einigen Wochen ein zweiter Eingriff zur Entnahme der Membran erforderlich. Hinsichtlich des Behandlungsergebnisses hatte keines der Barrierematerialien einen erkennbaren Vorteil gegenüber den anderen. (Abb.3)

Bei der Verwendung der Barrieremembranen ist es möglich Substanzen einzusetzen, die den Knochendefekt zusätzlich auffüllen. Diese sogenannten Granulate können dann vom Körper in eigenen Knochen umgewandelt werden. (Abb.4)

Darüber hinaus gibt es die Möglichkeit, bei eher kleineren Gewebeverlusten des Zahnhalteapparates Gele (Schmelz-Matrix-Proteine) auf die gereinigte Zahnwurzeloberfläche aufzubringen. Diese Gele beinhalten wachstumsbegünstigende Eiweiße und fördern somit ohne den Einsatz von Membranen die Gewebeneubildung. (Abb.5)

Welches der Verfahren im Einzelfall zur Anwendung kommt, ist abhängig von der Größe des Verlustes an Gewebe des Zahnhalteapparates und von der Lage des Knochenverlustes im Zahnsystem.

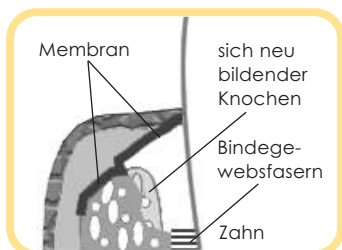


Abb.3: Abdecken der Zahnfleischtasche mit Membran.

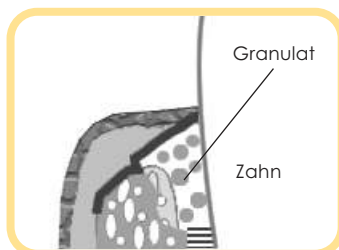


Abb.4: Gewebeaufbau durch Granulat.

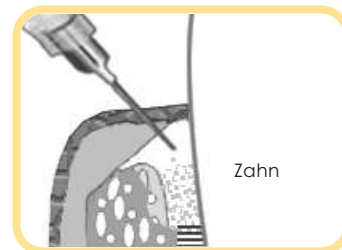


Abb.5: Einbringen des Gels bei Knochendefekt.

Nur durch gute häusliche Mundhygiene, regelmäßige Kontrolle und Reinigung (PZR) ist ein entzündungsfreier Zustand (Voraussetzung zur Vermeidung eines Erkrankungsrückfalls) zu gewährleisten.

mit freundlicher Empfehlung: